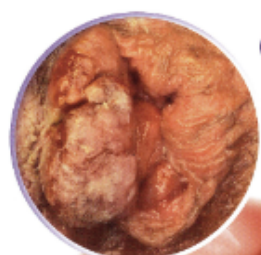
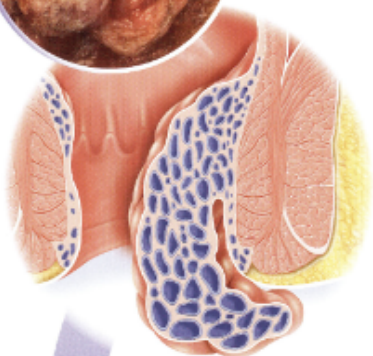

LES DIFFÉRENTS GRADES D'HÉMORROÏDES

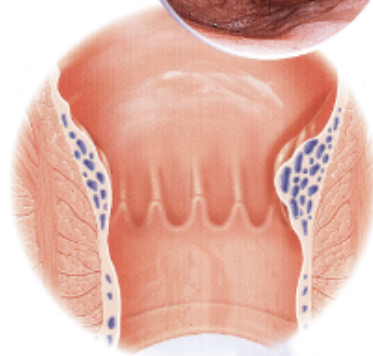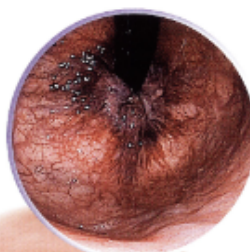(Selon la classification des procidences de Goligher)



Grade 4 :
Prolapsus permanent et irréductible



Grade 1 :
Absence de prolapsus



Anatomie normale

Plexus hémorroïdaire interne

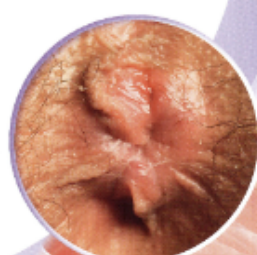
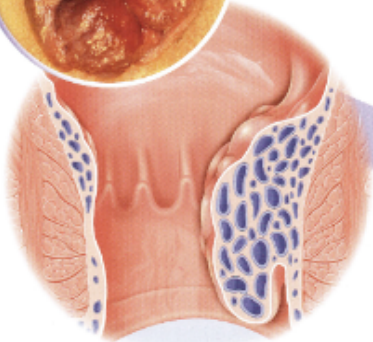
Ligne pectinée

Plexus hémorroïdaire externe

Marge anale



Grade 3 :
Prolapsus manuellement réductible



Grade 2 :
Prolapsus spontanément réductible



